

Επένθετη επιεμφυτευματική οδοντοστοιχία στην άνω γνάθο και τοποθέτηση μοσχεύματος με τη μέθοδο PRP

Γυναίκα ηλικίας 65 ετών με ολική οδοντοστοιχία άνω γνάθου, από την ηλικία των 45 ετών. Προσήλθε με μειωμένη την ευστάθεια της ολικής οδοντοστοιχίας. Λόγω της περιορισμένου εύρους του οστικού πετάλου είναι αδύνατη η τοποθέτηση εμφυτευμάτων χωρίς οστική ανάπλαση. Η οστική ανάπλαση είναι η διαδικασία αναγέννησης του οστού των γνάθων μέσω ειδικών τεχνικών, με απώτερο σκοπό την αναδόμηση των ιστών και την τοποθέτηση οδοντικών εμφυτευμάτων.

Η αναδόμηση των περιοδοντικών ιστών απαιτεί την τοποθέτηση ανθρώπινου μοσχεύματος, έτσι ώστε ο ασθενής να αποκτήσει εκ νέου την αναγκαία ποσότητα οστού, η δυνατότητα ανάπλασης της περιοχής γίνεται με χρήση αυξητικών παραγόντων και μο-

σχευμάτων (PRP). Η διαδικασία γίνεται παίρνοντας μικρή ποσότητα αίματος από τον ασθενή. Από αυτό δημιουργείται μόνοςκευμα που προέρχεται από τον ίδιο του τον οργανισμό με τη βοήθεια ειδικού μηχανήματος φυγοκέντρησης. Έτσι ώστε να δημιουργηθεί το κατάλληλο πάχος και ύψος οστού για να μπει το εμφύτευμα στο σημείο που είναι απαραίτητο βάσει του σχεδίου θεραπείας. Όλη η διαδικασία είναι είναι απόλυτα φιλική με τον ανθρώπινο οργανισμό.

Το PRP έχει αποδειχθεί αποτελεσματικό για τη βελτίωση των χειρουργικών αποτελεσμάτων σε ποικίλες διαδικασίες στον τομέα της στοματικής και γναθοπροσωπικής χειρουργικής. Το PRP παρουσιάζει επίσης υποσχέσεις στην περιοδοντική αναγεννητική θεραπεία.

Οι νωδοί ασθενείς συχνά δεν



Γιώργος Γιακμίς
Χειρουργός Οδοντίατρος
ICOI Diplomate, ITI Member,
EAO Member

συνηθίζουν να φορούν συμβατικές οδοντοστοιχίες. Η ανάγκη για βελτίωση της συγκράτησης σε πολύ απορροφημένες ακρολοφίες ή βελτιωμένη μαστική ικανότητα, η βελτίωση του διατολογίου, η αυτοπεποίθηση των ασθενών, αλλά και απλοποίηση της στοματικής υγιεινής οδηγούν στην επιλογή της επένθετης επιεμφυτευματικής οδοντοστοιχίας.

Η ολική οδοντοστοιχία που υπο-

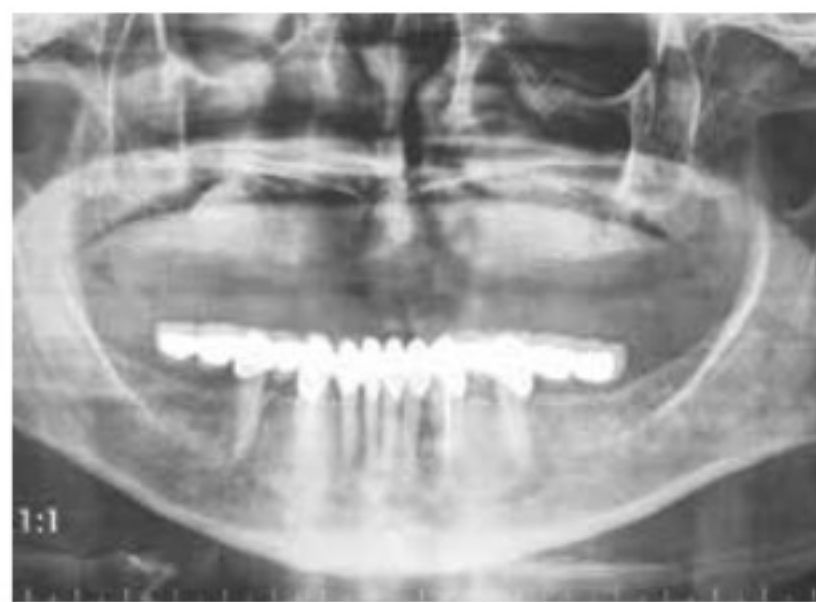στηρίζεται από εμφύτευμα με κυλινδρικό σύνδεσμο τύπου locator είναι μια αφαιρούμενη πλήρης οδοντοστοιχία σε συνδυασμό με εμφυτεύματα που έχουν σχεδιαστεί για να βελτιώσουν τη σταθερότητα στο στοματικό περιβάλλον, η υγιεινή τους είναι πολύ εύκολη και παρόλο που θα χρειάζονταν συχνά ελέγχους της εφαρμογής της επί της βλεννογόνου (λόγω του ότι η στήριξη προέρχεται κυρίως από αυτή ενώ τα εμφυτεύματα προσφέρουν συγκράτηση) για συντήρηση, έχουν μεγάλη αποδοχή από τους ασθενείς.

Ενδεικτική βιβλιογραφία

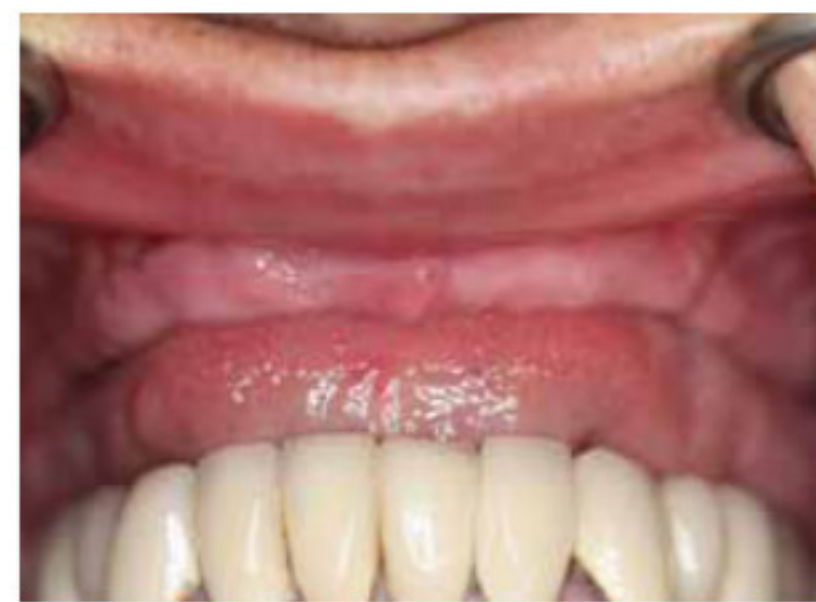1. Batenburg RH, Meijer HJ, Raghoobar GM, Vissink A. Treatment concept for mandibular overdentures supported by endosseous implants: a literature review. *Int J*

Oral Maxillofac Implants 1998 Jul-Aug;13(4):539-545.

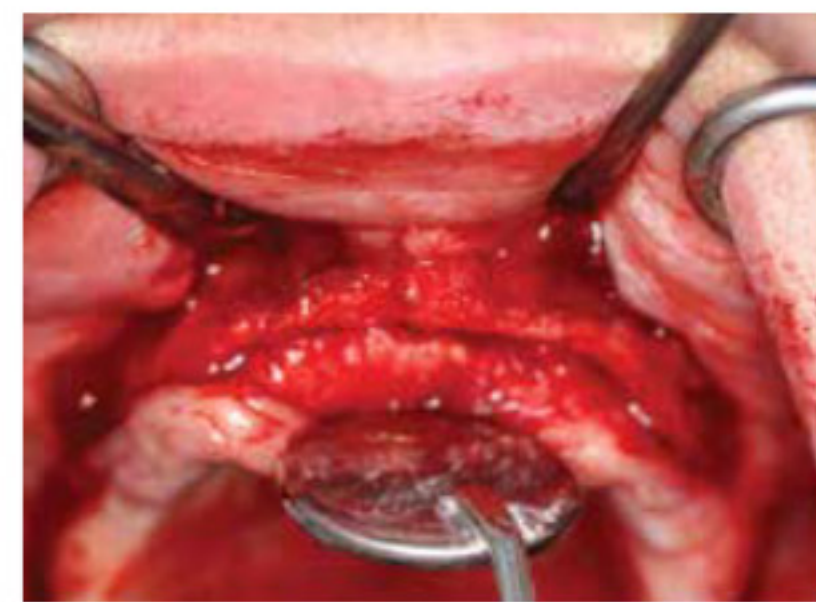
2. Misch CE. Contemporary implant dentistry. *Implant Dent* 1999;8(1):90.
3. Cakar S, Can T, Yaltirik M, Keskin C. Complications associated with the ball, bar and locator attachments for implant-supported overdentures. *Med Oral Patol Oral Cir Bucal* 2011 Nov 1;16(7):953-959.
4. Mericske-Stern R. Treatment outcomes with implant-supported overdentures: clinical considerations. *J Prosthet Dent* 1998 Jan;79(1):66-73.
5. Prasad DK, Prasad DA, Buch M. Selection of attachment systems in fabricating an implant supported overdenture. *J Dent Implants* 2014;4(2):177-181.
6. Sadowsky SJ. Mandibular implant-retained overdentures: a literature review. *J Prosthet Dent* 2001 Nov;86(5):468-473.



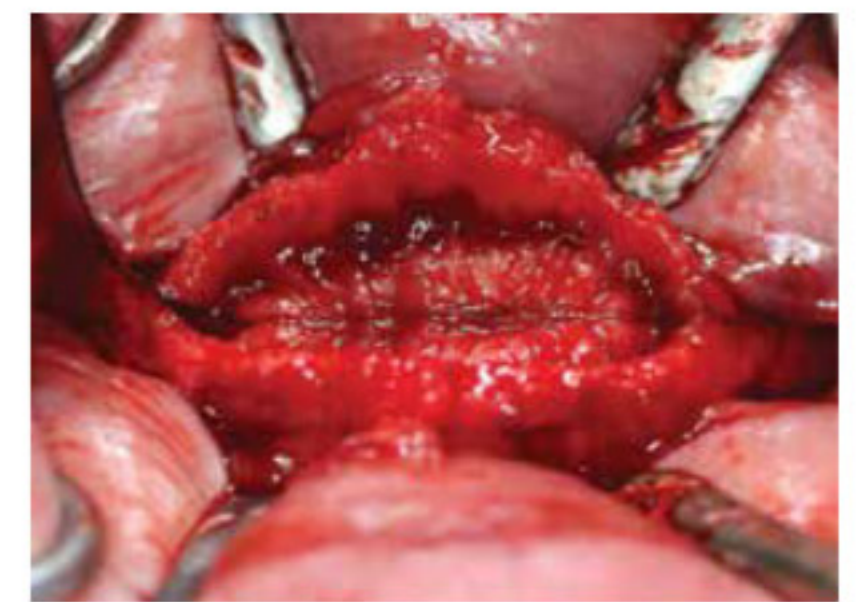
Εικ. 1: Αρχική ακτινογραφία.



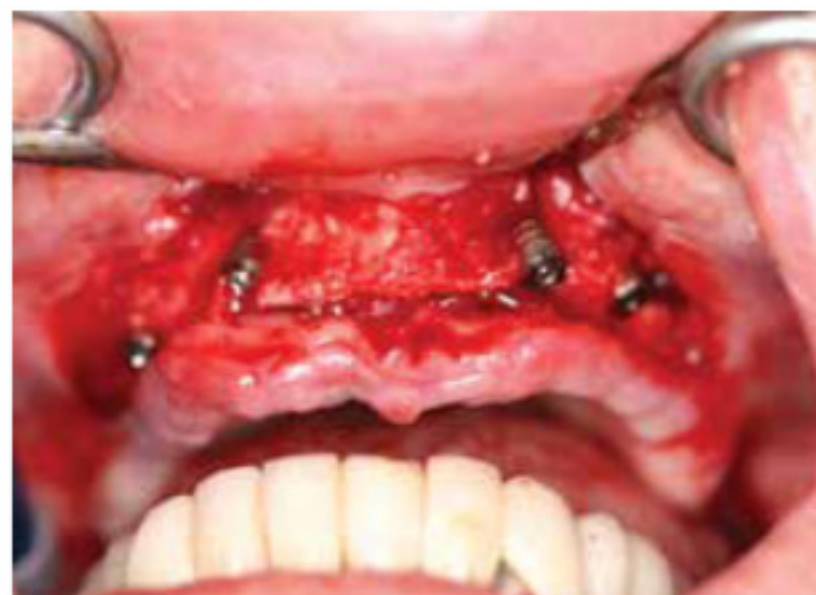Εικ. 2: Πριν από την τοποθέτηση των εμφυτευμάτων.



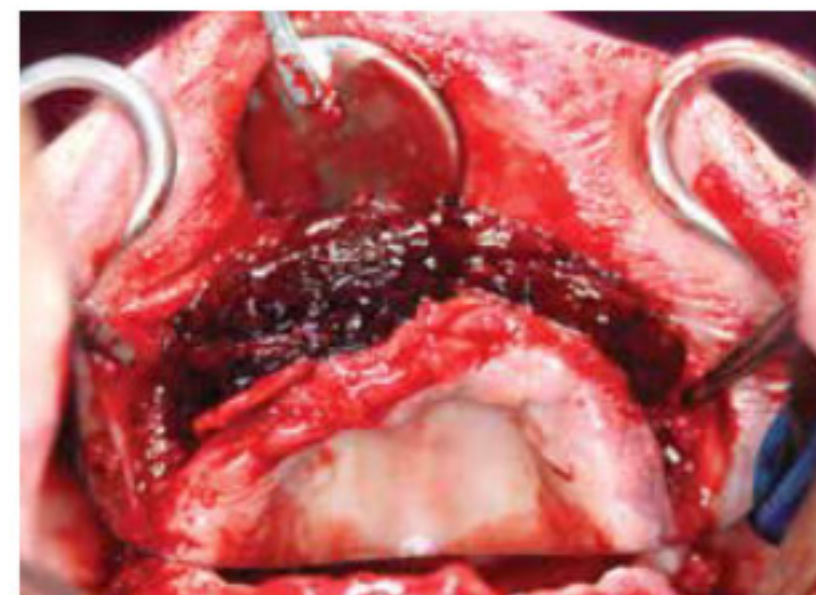
Εικ. 3: Δημιουργία κρημνού. Αποκάλυψη της οστικής βλάβης.



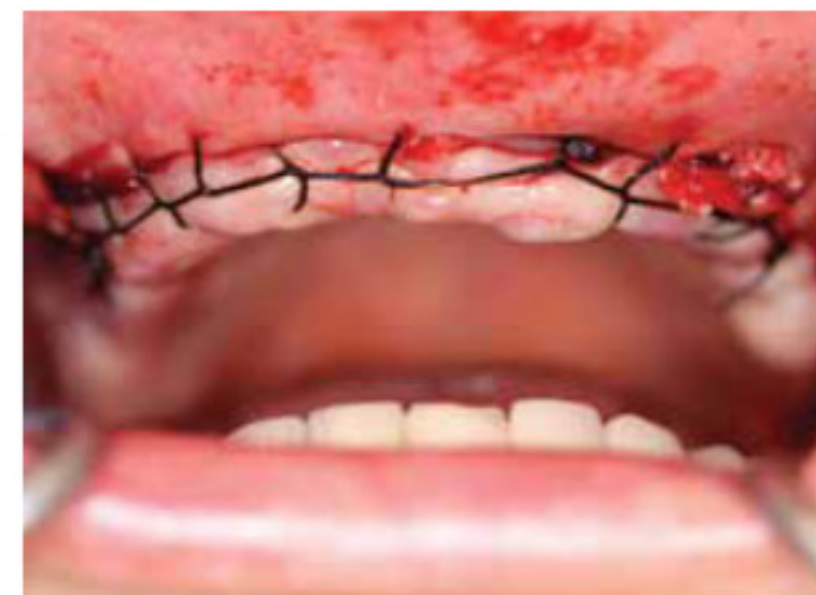Εικ. 4: Το οστικό εύρος της άνω γνάθου.



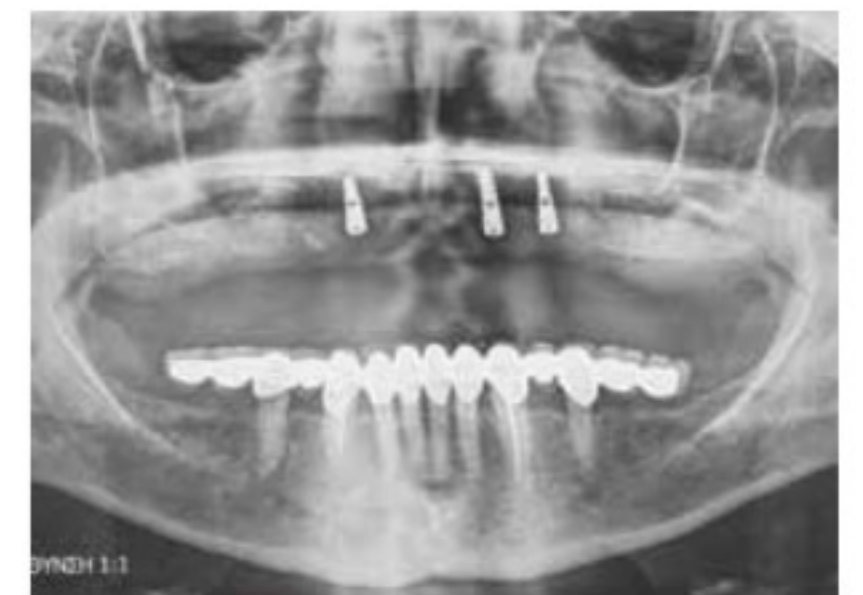Εικ. 5: Τοποθέτηση των εμφυτευμάτων.



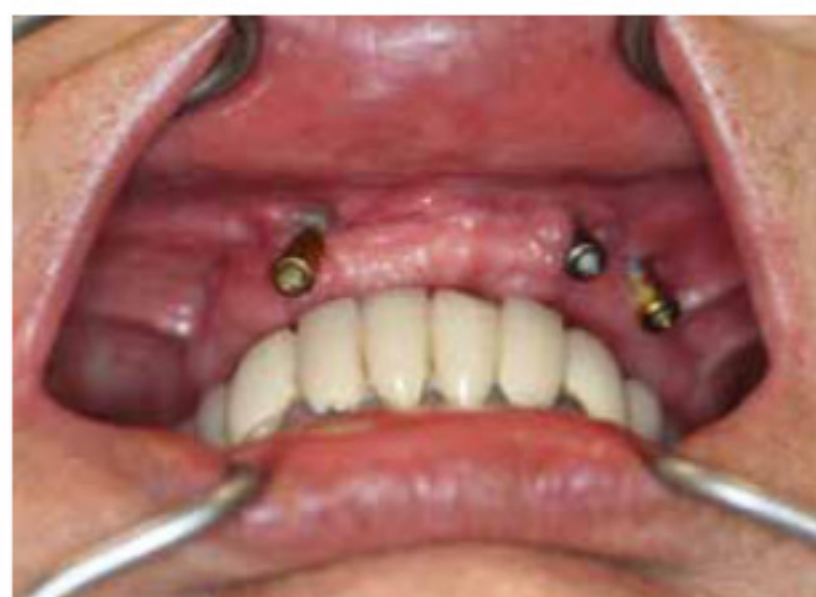Εικ. 6: Τοποθέτηση οστικού μοσχεύματος με τη μέθοδο PRP.



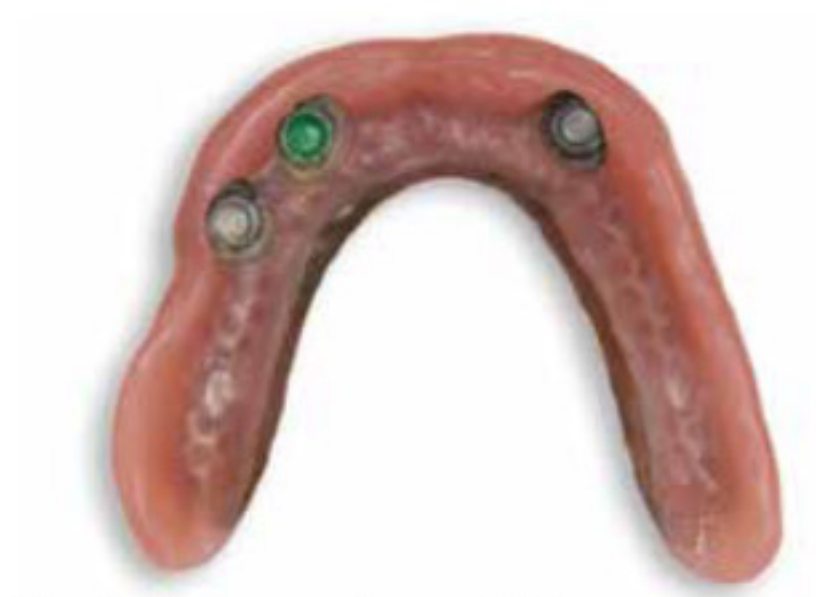Εικ. 7: Συρραφή του κρημνού με συνεχές ράμμα.



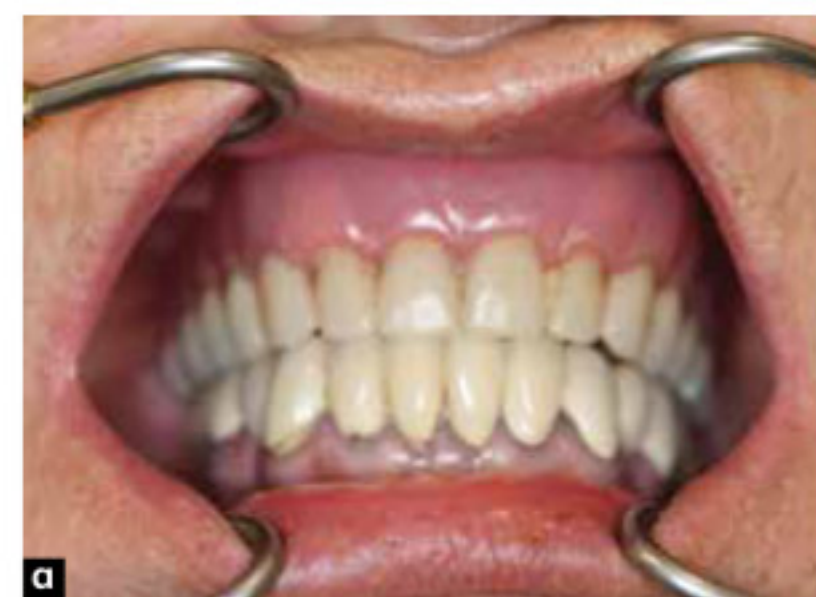Εικ. 8: Ακτινογραφία με την πάροδο έξι μηνών.



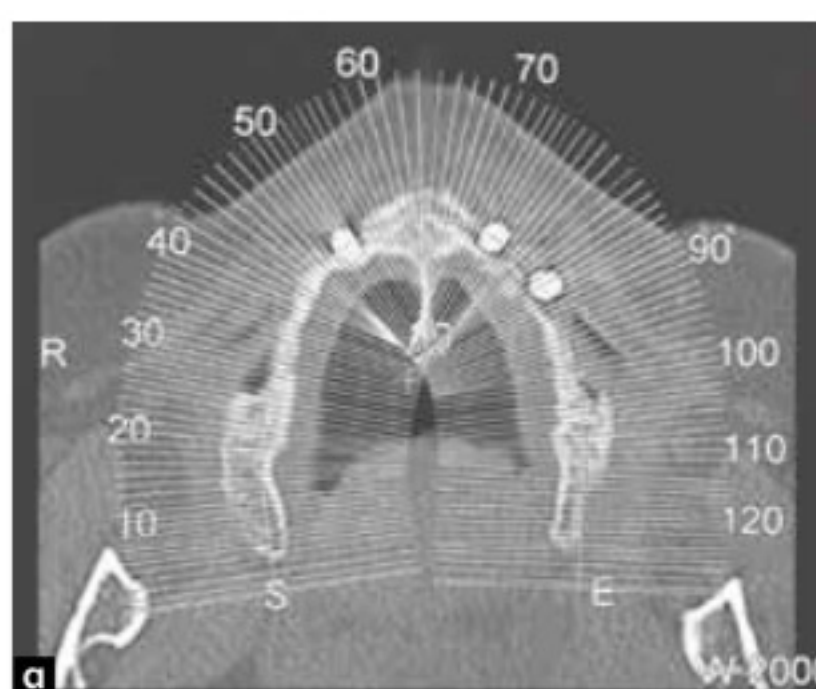
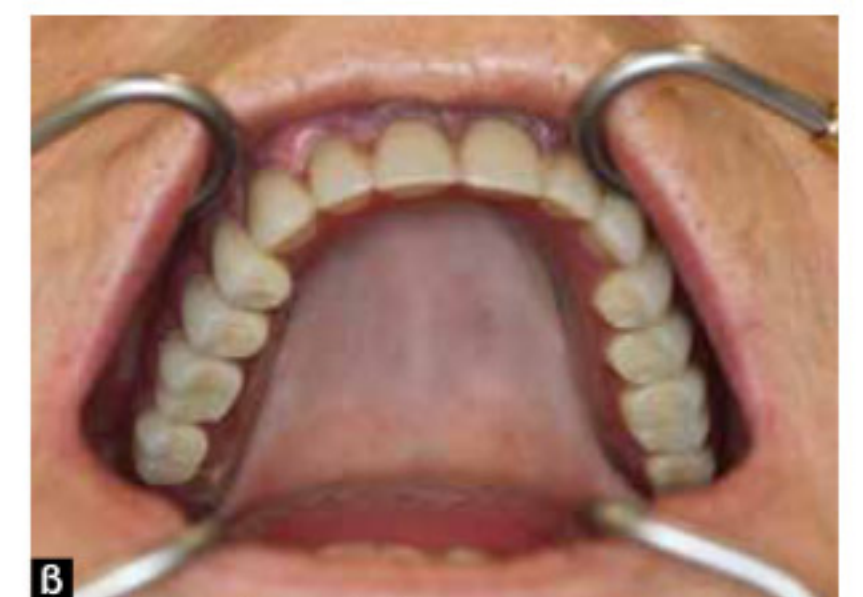Εικ. 9: Τα locators τοποθετημένα στο στόμα της ασθενούς.



Εικ. 10: Το εσωτερικό της επένθετης επιεμφυτευματικής ολικής οδοντοστοιχίας με τα πλαστικά τμήματα του συστήματος locator.



Εικ. 11α,β: Η τελική αποκατάσταση με επένθετη επιεμφυτευματική ολική οδοντοστοιχία.



Εικ. 12α-δ: CT Scan με την πάροδο δύο ετών.

